

## 鍼灸治療



# 加齢性黄斑変性症による視力低下・変視に対する鍼灸治療

神奈川県 三旗塾

金本 貴行

### ■はじめに

黄斑変性症とは、視力低下、変視（物が歪んで見える）、中心暗点（視界中央に黒や灰白色の影が見える）を主症状とする、代表的な眼疾患の1つである。原因はまだはっきりしていないが、強度近視や精神ストレス、喫煙、加齢などの関与が指摘されている。本症の病態は、網膜の黄斑部における滲出性の変化や新生血管の出現および出血、萎縮である。本国においては萎縮タイプがあまり見られず、新生血管の発生と同部位からの出血が臨床上大きな問題となることが多い。近年は蛍光眼底造影検査や、光干渉断層計（Optical Coherence Tomography : OCT）などにより、単純な眼底写真のみではわからなかった網膜の状態が、より詳細に把握できるようになった。治療においては、ルテインの内服や光凝固療法、また近年は滲出性のものに対して抗血管新生薬の眼内注射による治療が行われている。しかし、光凝固療法は中心窩の新生血管に対しては中心窩視細胞への影響が大きく施行することができない。また、抗血管新生薬は、いったん新生血管が縮小しても、再発すれば再度注射をしなければならず、対症療法としての役割しか持ち合わせていないのが現状と言えよう。

さて『今日中医眼科』（第2版）（人民衛生出版社刊）によると、本症は「視直如曲」といい、眼の外観は正常だが視力が低下し、あるいは物がぼやける、歪んで見えるなどの症状を呈する内障眼病で、「視惑」あるいは「妄見」の範疇に属するとある。「惑」とはすなわち視物がはっきり見えず本来の容貌を失い、きちんと認識できないこと。また「妄」は「乱」であり、何もないところに何かが見えたりして、実際の状態と視覚が常に一致しないことを指す。発症には主に肝・脾・腎の三臓が関与する。三臓の虚を基盤に瘀血や痰湿が発生し、目絡を阻滞することで視力低下や変視、中心暗点が

出現する。

今回、眼科にて加齢黄斑変性症と診断された症例に対し鍼灸治療を行った結果、良好な治療結果を得ることができたので報告する。

■症 例

患 者：65歳 男性

初 診：X年7月

現病歴：X-1年12月頃に、左右の目のピントがずれているような感覚を覚え、左眼だけで物を見たところ、歪みを自覚。そのまま放置しておいたが、改善が見られないため、X年3月に眼科を受診。加齢黄斑変性症と診断され、ブロナック点眼薬を処方される。また、主治医からは、改善が認められない場合、ルセンチスの眼内注射を検討していると言われる。同年7月、愛知県で眼科疾患を専門に治療している千秋針灸院\*を受診し、当院を紹介され来院した。

現 症：矯正視力 左0.7, 右1.2。

アムスラーチャート（図1参照）にて変視（+）、中心暗点（-）。ごく小さな新生血管が1カ所だけあると眼科医に指摘されている。OCTにて左眼黄斑部の浮腫があるとのこと。

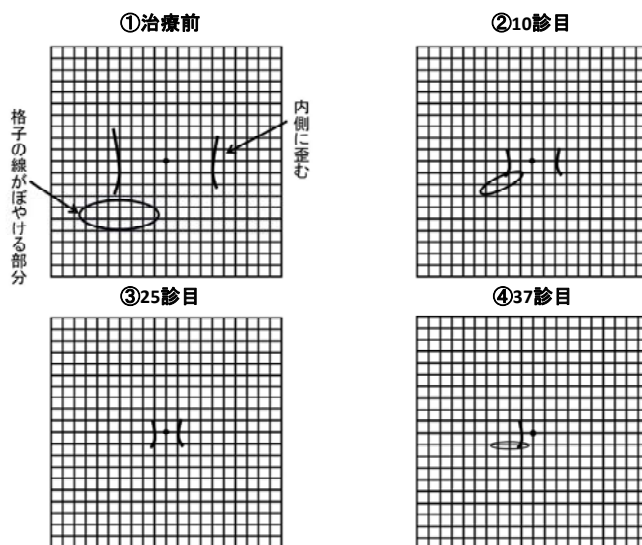


図1

**随伴症状・所見**：夜間尿 2~3 回，麻痺性跛行（若いときから，医師には脊柱管が詰まっていると言われたとのこと），舌胖大，尺脈虚。

**弁 病**：視直如曲

**弁 証**：肝腎精血不足・内湿

**分 析**：65 歳という年齢に加え，若いときからの麻痺性歩行（下肢の痿証），尺脈虚であることから腎精不足が基盤にあると考えた。腎精の虚損により同源である肝血の消耗が助長され，視力低下が生じた。また，下肢などの冷えはないものの，3 度の夜間尿は腎精不足から腎陽虚へと移行しつつある段階で内湿を生じやすく，それにより舌所見は胖大となり，OCT において黄斑部浮腫が認められたものと考えた。

**配 穴**：伏臥位：天柱・風池・膈兪・肝兪・腎兪

仰臥位：攢竹・太陽・球後（球後の穴名は便宜的に使用，実際はこの穴付近の眼窩外骨上に取穴），合谷・足三里・陰陵泉・太衝・太谿

取穴は全て左右両側とした。

**方 義**：太谿・腎兪にて補腎培精，太衝・肝兪・風池・合谷を併せて養肝明目を図る。三里を加え補氣し，補腎培精と養肝明目の効率を向上させる。また，天柱・攢竹・球後・太陽は局所取穴として通絡明目を目的に使用した。陰陵泉にて利湿を図り黄斑部浮腫の軽減を目的にした。

**経 過**：アムスラーチャートにて変視の経過を記録したものを図 1 に示した。鍼灸治療前の格子線の歪みの範囲や，線がぼやけて見える部分が，治療を重ねるごとに小さくなり，37 診目には中心部のわずかな範囲のみになった。また，変視の縮小と併せて，視力の改善が認められた（図 2）。治療開始前の左眼矯正視力が 0.7 であったのに対し，治療開始後 3 カ月で 1.0 まで改善，9 カ月後も維持している。また，健側の右眼も視力が 1.0→1.5 にまで上昇していることが確認できた。また，治療開始後約 8 週目ごろに眼科を受診し，OCT による網膜黄斑部の断面図を確認したところ，黄斑部の隆起が減少していることを主治医から指摘されたとのことだった。また，この結果から，当初予定されていたルセンティスの眼内注射は見送られることになった。

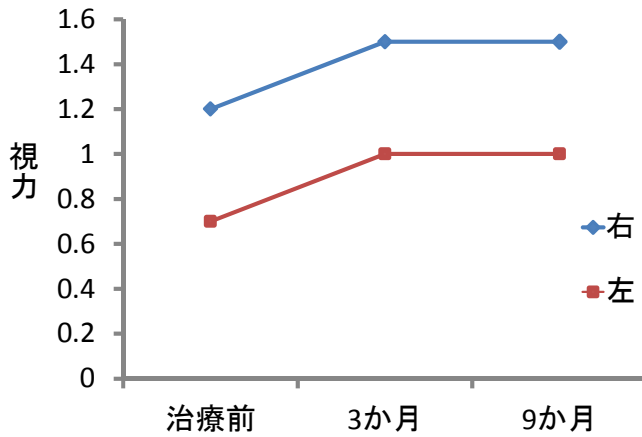


図2

### ■考 察

本症例は眼科にてブロナック点眼薬が処方されている。ブロナックは非ステロイド性抗炎症薬であるが、主に外眼・前眼部の炎症性疾患の対症療法を目的に使用されることが多い。また、点眼薬は眼底まで届くことはないことから、本症例における主訴の改善への関与は極めて小さく、鍼灸治療によって視力低下や変視が改善されたものと考えられた。鍼灸の基礎的研究においては、鍼刺激による網膜血流の増加が示唆されており、本症例の主訴の改善にも同様のことが関与しているものと思われた。また、患者は現在も2週間に1度の頻度で治療を継続しているが、視力も1.0以上に維持され、変視もほとんど自覚することはない。また、定期的に眼科での検査を行っており、OCTで確認された黄斑部の隆起も減少し続けていると言われている。加齢黄斑変性症を中医学的に弁証し治療をすることで、主訴の改善に加え、再発防止の一助となっているものと考えられた。

### ■結 語

加齢黄斑変性症に対して中医弁証をもとに鍼灸治療を行った結果、良好な結果を得ることができた。鍼灸治療が加齢黄斑変性症の対症療法に加え、再発防止や視機能維持の一助となりうる可能性が示唆された。今後、鍼灸治療が加齢黄斑変性症の治療の1選択肢として、広く認識されることを切望する。

※千秋針灸院：愛知県一宮市にて、眼科疾患を専門に鍼灸治療を行っている。院長の春日井真理先生は種々の眼科疾患に対する鍼灸治療の効果を、症例を重ねながら客観的に評価し、そのデータを自身の治療院ホームページ上に掲載されている。千秋針灸院にはホームページを見た患者が全国から集まるが、遠方から来院した患者に対しては、千秋針灸院での継続治療が困難であるため、春日井先生はインターネットで患者の地元の鍼灸院を探し、そこへ患者を紹介するという形をとっている。また、紹介先の治療院にて良好な治療結果が得られた場合、千秋針灸院の提携治療院として今後の患者紹介先に定めている。